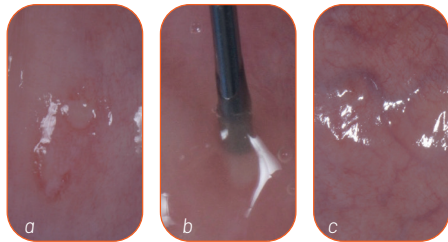
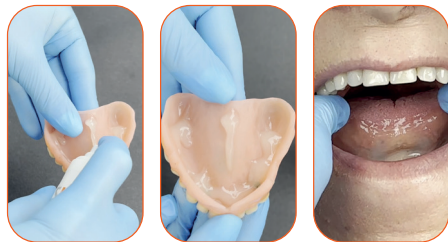


Afta



- a) Immagine clinica dell'afta
b) Applicazione gel argento Silver Line
c) Situazione clinica dopo il trattamento,
il gel lenisce il fastidio e velocizza la guarigione

Decubito



Decubito da protesi totale trattato con Silver Line Gel

Paradontite

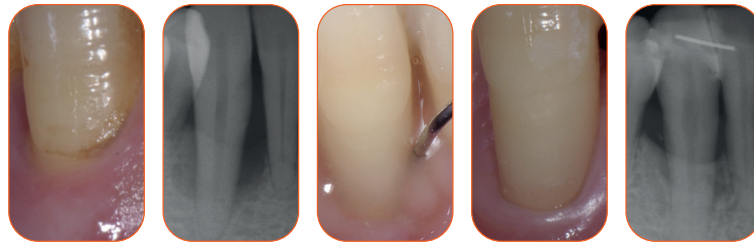
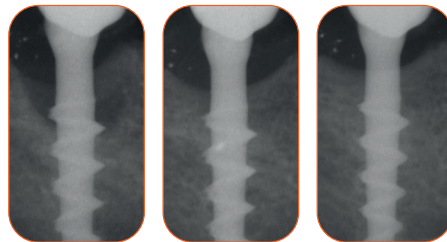


Immagine clinica e radiografica iniziale del difetto parodontale ; Applicazione del gel
Immagine clinica e radiografica dopo 12 mesi, da notare la rigenerazione ossea.

Perimplantite



Caso di perimplantite
trattato con Silver Line Gel
dal 2015 al 2022