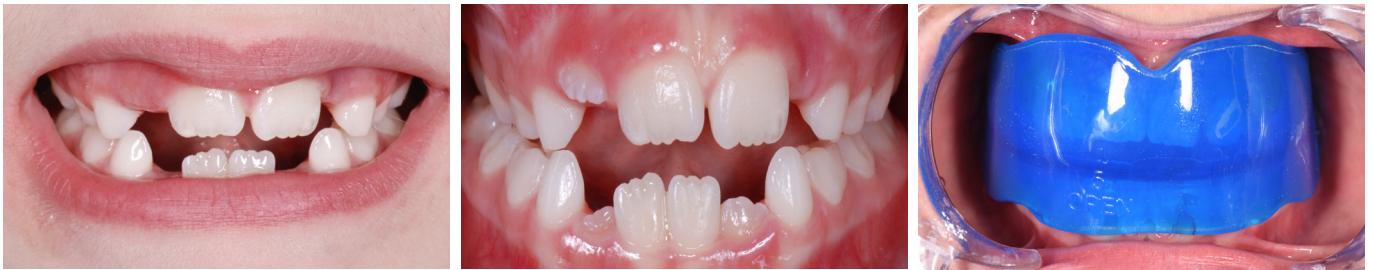

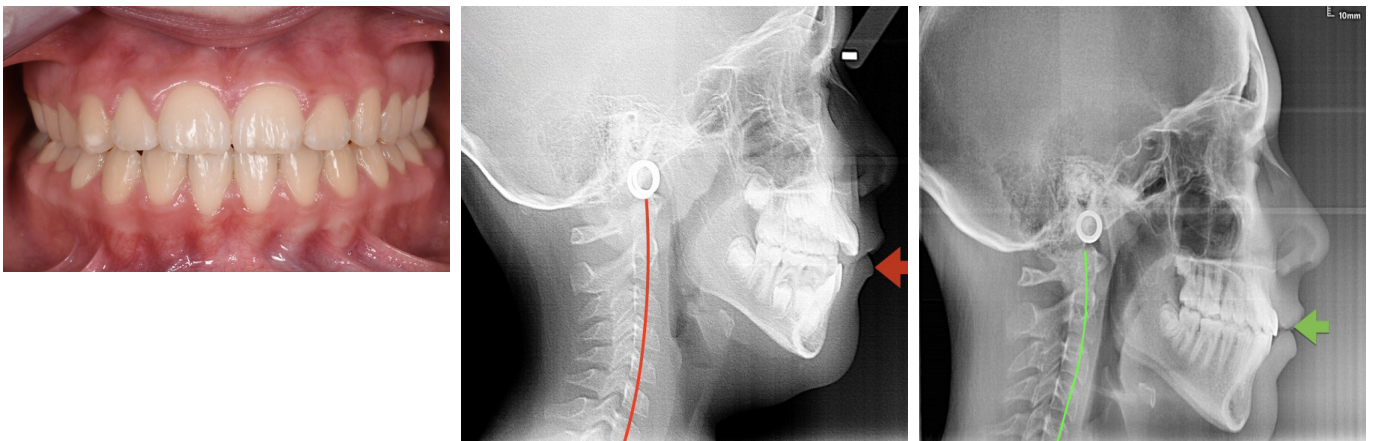
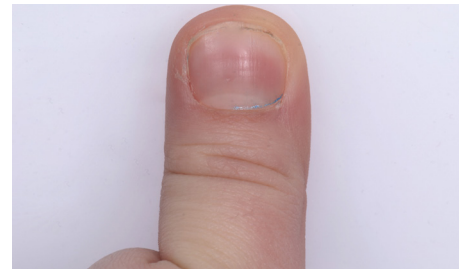CASOS TRATADOS • OPEN

Paciente de 7 años Open Byte dental y esquelético por hábito consentido (succión prolongada de dedos) combinado con frenillo lingual corto.



La maloclusión se caracteriza por la contracción del maxilar superior con un espacio reducido para la erupción de los dientes permanentes. La secuencia terapéutica incluye los siguientes pasos:

- motivación
- terapia del lenguaje
- frenectomía lingual + logopedia
- terapia elastodóntica
- la contención elastodóntica durante unos 12 meses



Terapia: el aparato A.M.C.O.P. **OPEN** con un plano de masticación posterior alto para favorecer el correcto desarrollo del maxilar con el consiguiente cierre del Open Byte esquelético y dental.

La maloclusión de Open Byte es compleja en su terapia y estabilización, a través de la Terapia Elastodóntica y los nuevos dispositivo A.M.C.O.P. **OPEN** es posible obtener un resultado esquelético y dental irreversible y al mismo tiempo una gran ventaja postural, como se puede ver en las telerradiografías de comparación que muestran la normalización de la curva cervical al final de la terapia.

Todo ello demuestra la tridimensionalidad de la terapia, es decir, el efecto: esquelético, dental y postural.