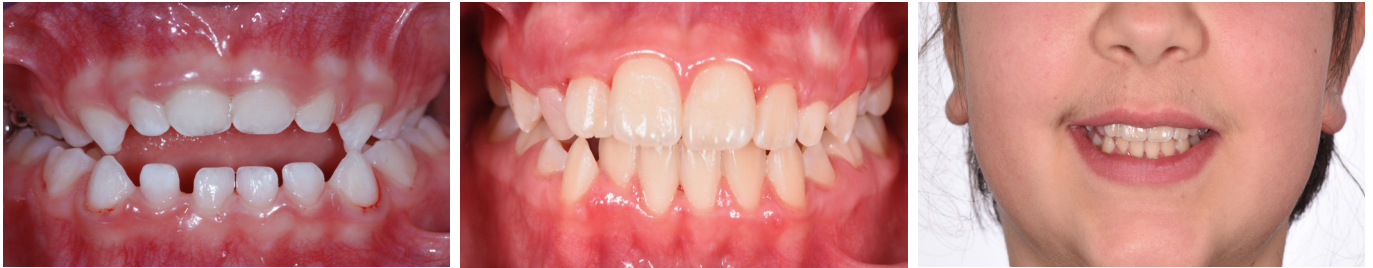

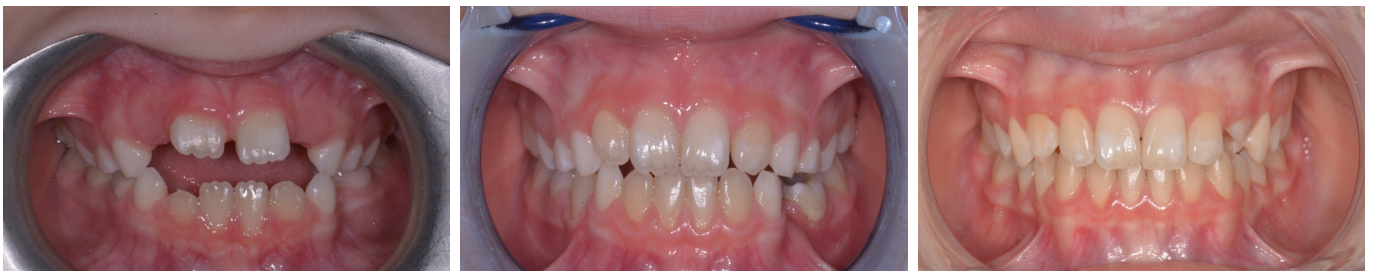CASOS TRATADOS • ELASTOOSAS

C.S. Paciente de 3 años, Clase Dental III, Open Bite, contracción severa de la arcada superior, Cross Bite bilateral, deglución atípica, respiración oral, alteración del sueño, OSAS.



El presente caso muestra un problema esquelético grave como es la contracción del maxilar superior asociada a una deglución atípica y una respiración difícil. En estos casos está indicado el aparato **ELASTOOSAS**, cuya función es expandir y coordinar las arcadas superior e inferior.

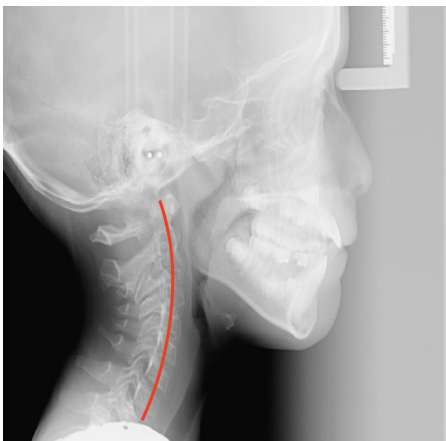
Paciente de 8 años Open Bytes esqueléticos y dentales anteriores, dificultades respiratorias (OSAS pediátrico)



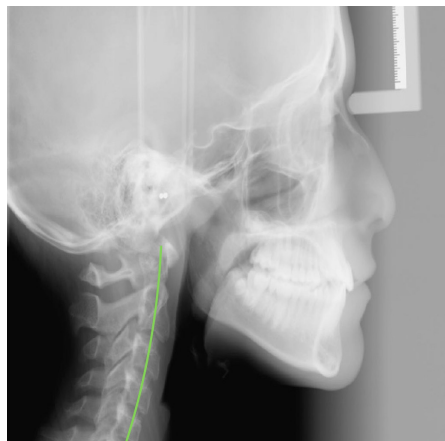Caso inicial

Caso después de 7 meses

Caso final después de 24 meses



Mayo de 2016 - Pretratamiento



Noviembre de 2020 - Post tratamiento

La maloclusión se caracteriza por la contracción del maxilar superior con un espacio reducido para la erupción de los dientes permanentes. La secuencia terapéutica comprende los siguientes pasos

- motivación
- terapia del lenguaje
- terapia elastodóntica A.M.C.O.P.
- la contención elastodóntica durante unos 12 meses